

Karies früh erkannt, Gefahr gebannt

Dr. Aneta Pecanov-Schröder

„Extension for prevention“ ist Vergangenheit! Die moderne Zahnmedizin setzt lange vor dem Bohrer an und sollte präventionsorientiert sein. Inwieweit helfen diagnostische Maßnahmen, dieses Ziel umzusetzen?

Drei Fachmänner auf dem Gebiet der Kariesdiagnostik, PD Dr. Rainer Haak, Dr. Lutz Laurisch und Dr. Frank Zimmermann, diskutieren konkrete Handlungsoptionen für die Praxis.

4
6
8
10
12
14
16
18
20
22
24
26
28
30
32
34
36
38
40
42
44
46
48
50
52
54
56
58
60
62
64
66
68
70
72
74
76
78
80
82
84
86
88
90
92
94
96
98
100
102
104
106
108
110
112
114
116
118
120
122
124
126
128
130

„Eine ideale Methode zur Kariesdiagnostik sollte es ermöglichen, kontinuierlich den gesamten Prozess von der initialen kariösen Läsion bis hin zum Kavitationsstadium zu erfassen.“ (DZZ 4/07, Seite 214).

Herr Haak, sind visuelle Inspektion und taktile Untersuchung per Sonde hierfür „zeitgemäß“?

Haak: Vielleicht ist es etwas überraschend, aber tatsächlich findet im Augenblick trotz neuer Verfahren auch so etwas wie eine Renaissance der visuellen Diagnostik statt, denn man hat erkannt, dass auch visuell Kariesläsionen differenzierter als früher eingeschätzt werden können. Die Methoden von Ekstrand und Nyvad sind im Augenblick am bekanntesten. Sie unterscheiden die Kariesläsionen nach Schweregrad und versuchen darüber hinaus die Aktivität einzuschätzen. Die Erfahrungen mit diesen Klassifikationen sind in die Entwicklung des International Caries Detection and Assessment Systems (ICDAS) eingeflossen, bei dem die renommiertesten Kariesdiagnostik-Experten weltweit einen Vorschlag erarbeitet haben, der sowohl für den klinischen Alltag als auch für die Forschung einsetzbar ist.

Bringen Vergrößerungsgläser bei der visuellen Inspektion einen Mehrwert?

Haak: In unseren Untersuchungen konnten wir zeigen, dass Lupenbrille oder Mikroskop keinen zusätzlichen Nutzen bringen. Aber grundsätzlich gilt: Zur Untersuchung sollten die Zahnoberflächen immer gereinigt und trocken sein.

Und wie schätzen Sie die Untersuchung mit spitzer, „hakender“ Sonde ein?

Haak: Die ist vollkommen „out“! Wir wissen, dass sie keinen zusätzlichen Informationsgewinn bringt und dass sie sogar iatrogene Schmelzdefekte verursachen kann.

Zimmermann: Davor hat Prof. Dr. Edwina A.M. Kidd bereits 1984 in ihrer Veröffentlichung „The diagnosis and management of the 'early' carious lesion in permanent teeth gewarnt“ [Dent Update, 1984 Mar;11(2):69-81].

Laurisch: Der Druck an der Sondenspitze ist nicht unerheblich: So erzeugt ein Druck mit 10p auf der Sondenspitze einen Druck von 100 Atmosphären oder 1000p/mm². Eine Glattflächenkaries oder „subsurface leason“ darf keinesfalls mit der Sonde malträtiiert werden, da ein Einbruch der oberflächlichen Schmelzstruktur eine eventuell in der Prävention

geplante Remineralisierung unmöglich macht. Gleiches gilt auch für den approximalen Bereich, falls dieser überhaupt mit der Sonde erreichbar sein sollte. Somit ist die Sonde – wenn überhaupt – eigentlich nur noch im Bereich der Wurzelkaries einsetzbar.

Haak: Ich persönlich halte neben Mundspiegel immer die Multifunktionsspritze zum Trocknen anstatt der Sonde in der Hand. Man kann aber in visuell nicht zugänglichen Bereichen eine Parodontalsonde, wie von der WHO empfohlen, oder eine andere stumpfe Tastsonde verwenden, um die Oberfläche auf Rauigkeiten abzusuchen.

Eines wird deutlich: Weder okklusal noch approximal ist es möglich, allein schon ausreichend viele Läsionen aufzuspüren. Daher müssen weitere Diagnoseverfahren zur Rate gezogen werden.

Auf welche diagnostischen Hilfsmittel greifen Sie zusätzlich zurück?

Haak: Bei Fissuren und Grübchen ist neben der Laserfluoreszenzbestimmung (Diagnodent, KaVo) (Abb. 1) die Bissflügelröntgenaufnahme gegenwärtig das Mittel der Wahl. Speziell bei Kindern und Jugendlichen lassen an bis zu 50 Prozent der Molaren Läsionen auf Bissflügelröntgenaufnahmen nachweisen, die visuell nicht entdeckt oder unterschätzt worden wären.

Welche Diagnoseverfahren empfehlen Sie, Herr Laurisch?

Laurisch: Das hängt davon ab, welche Art der Karies diagnostiziert werden soll. Um eine Kauflächenkaries zu diagnostizieren, werden andere diagnostische Hilfsmittel benötigt als für eine Approximalkaries, Glattflächenkaries oder Wurzelkaries. Darüber hinaus ist es von Bedeutung, ob das Vorhandensein einer kariösen Läsion diagnostiziert werden soll, oder ob auch Aussagen über das Stadium der Erkrankung gefordert werden. Das Problem ist: Es gibt keine universelle Diagnostikmethode, die alle Möglichkeiten zugleich abdeckt!

Was empfehlen Sie speziell für die Kauflächen-Diagnostik?

Laurisch: Die Frage ist nicht ganz einfach zu beantworten, da nicht alle wissenschaftlichen Möglichkeiten, Karies zu diagnostizieren, in der Praxis vorhanden sind. Das Röntgenbild gibt uns gute

1 Thema, 3 Meinungen

**Haben Sie Fragen?
Dann mailen Sie uns:
redaktion@
dentalmagazin.de**

4
6
8
10
12
14
16
18
20
22
24
26
28
30
32
34
36
38
40
42
44
46
48
50
52
54
56
58
60
62
64
66
68
70
72
74
76
78
80
82
84
86
88
90
92
94
96
98
100
102
104
106
108
110
112
114
116
118
120
122
124
126
128
130



Dr. Lutz Laurisch

ist seit 1977 in eigener Praxis in Korschenbroich niedergelassen, seit 2000 in Sozietät mit Dr. Elfi Laurisch. Schon 1981 hat der Zahnarzt ein in den Praxisalltag integriertes Prophylaxekonzept entwickelt. Es folgten zahlreiche Veröffentlichungen und Vorträge zu diesem Thema auf Tagungen und in Fachzeitschriften, darüber hinaus umfangreiche Kurstätigkeiten an Fortbildungsinstituten der Zahnärztekammern der Länder. Im Zeitraum 1989 bis 1998 war Laurisch stellvertretender Vorsitzender der Gesellschaft für Kinderzahnheilkunde und Primärprophylaxe in der DGZMK. 1993 wurde er zum stellvertretenden Vorsitzenden der Koordinierungsstelle für Prophylaxe in der DGZMK gewählt. Vor rund einem Jahr hat der Prophylaxe-Experte einen Lehrauftrag an der Heinrich-Heine-Universität Düsseldorf übernommen. www.Dr-Laurisch.de

Hinweise auf das Vorhandensein einer approximalen Läsion. Bei der Kaufläche jedoch versagt das Röntgenbild oft. Aufgrund von Überlagerungen der gut mineralisierten Höckerstrukturen ist hier erst eine Karies zu erkennen, wenn bereits eine Dentinbeteiligung vorliegt.



PD Dr. Rainer Haak

ist leitender Oberarzt der Poliklinik für Zahnerhaltung und Parodontologie der Universität zu Köln (Direktor: Prof. Dr. M. J. Noack). 2002 erwarb er die Zusatzqualifikation „Zahnerhaltung – präventiv und restaurativ“ der Deutschen Gesellschaft für Zahnerhaltung (DGZ) und 2004 folgte die Habilitation. Von 2005 bis 2007 absolvierte er als Stipendiat des Stifterverbandes der deutschen Wissenschaft das Postgraduate-Studium Master of Medical Education (MME) an der Universität Heidelberg. Seine Hauptarbeitsgebiete liegen in den Bereichen Kariesdiagnostik, therapeutische Entscheidungsfindung, adhäsive Füllungstechnik und Ausbildungsforschung.

Die folgenden diagnostischen Hilfsmittel stellen somit eine optimale Ausstattung der Praxis in der präventiven Diagnostik dar:

- Ein Röntgenbild zum Ausschluss einer Dentinbeteiligung.
- Beurteilung der Verfärbung und der oberflächlichen Schmelzstruktur (Kontrolle auf Einbrüche) (Intraorale Kamera, Lupe, Beurteilung des trockenen Zahnes).
- Abstrich aus der Kaufläche zum Nachweis von Streptococcus mutans (ein Nachweis hoher Keimzahl dichte lässt auf eine aktive Läsion schließen) (CRT bacteria, Ivoclar Vivadent) (Abb. 5).
- Kontrolle unter Verwendung von Fluoreszenztechniken (Diagnodent, Vista-Proof).



Dr. Frank Zimmermann

studierte Biologie mit Schwerpunkt Mikrobiologie. Die anschließende Promotion erfolgte mit dem Schwerpunkt Biokompatibilität von Werkstoffen im Bereich der Medizinprodukte. Nach dem Wechsel in die Industrie beschäftigte er sich weiterhin mit Entwicklung und Anwendung von Medizinprodukten in Medizin und Zahnmedizin. Seit 2003 ist er zuständig für den Bereich Zahnerhaltung bei Dürr Dental.

Beide Geräte gestatten es aufgrund von Fluoreszenzeigenschaften bakterieller Bestandteile oder bakterieller Stoffwechselprodukte (z. B. Porphyrine) nicht nur eine kariöse Läsion zu diagnostizieren, sondern gleichzeitig auch eine Aussage über die Tiefe der Läsion zu machen.

Herr Zimmermann, Fluoreszenzverfahren haben unbestritten zu einer Verbesserung der Okklusaldiagnostik geführt. Dabei ist das angesprochene Diagnodent-System schon länger auf dem Markt. Anlässlich der Internationalen Dental-Schau (IDS) 2007 hat Dürr Dental VistaProof vorgestellt. Was ist der Mehrwert für den Zahnarzt?

Zimmermann: Das System Dürr VistaProof nutzt die Fluoreszenztechnologie und liefert neben der Diagnose auch zugleich die Anbindung an ein bild-

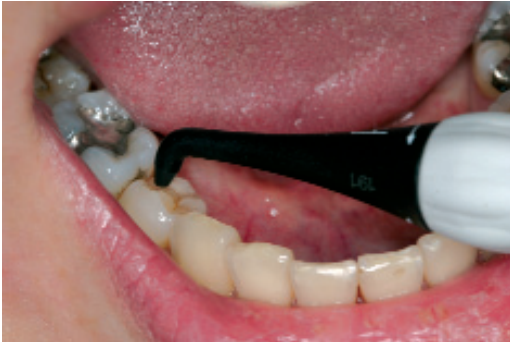

Abb. 1: Okklusalkariesdetektion mittels Laserfluoreszenzbestimmung (DIAGNOdent, KaVo). (Abb. 1 bis 4: Dr. Haak)

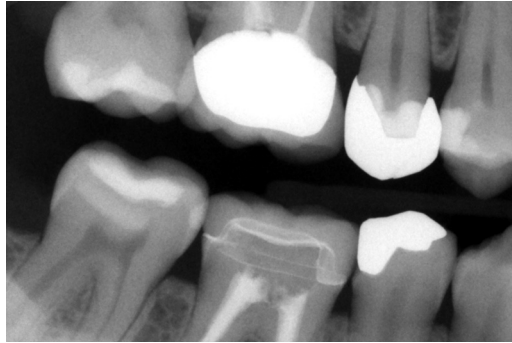

Abb. 2: digitale Bissflügelaufnahme rechts, Molarenprojektion (XIOS, Sirona) Befunde, Diagnose: 17/16 (Projektionsbedingte Überlagerung); 17 m: R3a-Transluzenz 1. Viertel Dentin Primärkariesläsion; 15 d: Transluzenz unter Kronenrand Restaurationsunterschuss; 45 d: Transluzenz unter Kronenrand Restaurationsunterschuss; 46: Restauration mit mäßiger Röntgenopazität adhäsiv befestigte Vollkeramikteilkrone; 47 m: Opazität schmelzbegrenzt proximale Versiegelung

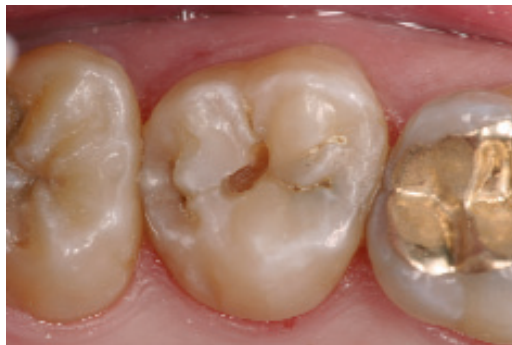
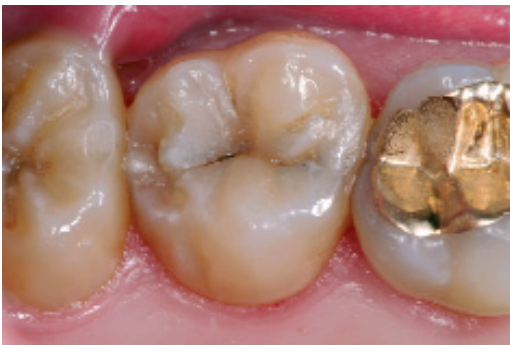
Abb. 3 a, b: Geringfügige Veränderung im Fissurensystem des Molaren (a), unter der sich eine Dentinläsion befand (b)

gebendes Verfahren. Violettes Licht regt kariogene Bakterien zu einer Rotfluoreszenz an. Aktive Karies erscheint somit auf einem Monitorbild rot, während gesunder Schmelz grün leuchtet. So kann die Diagnose auch für den Patienten anschaulich nachvollziehbar und klinisch korrekt dargestellt werden (Abb. 10 und 11).

Das System erfasst auch für das Auge bzw. im Röntgenbild unsichtbare Karies und so genannte „hidden caries“, da das starke violette Licht die äußeren Schmelzschichten durchdringen kann. Auch zur Erkennung von Approximalkaries kann das System eingesetzt werden. Dieser Sachverhalt wurde allerdings bislang klinisch noch nicht vollstän-

dig untersucht. Aufgrund dessen ist die Röntgendiagnostik z. B. mit Hilfe der Speicherfolientechnik derzeit das Mittel der Wahl, um proximale Defekte zu erkennen.

Stichwort „Approximaldiagnostik“. Was ist hierbei ein praxistaugliches Vorgehen?

Haak: Für den Approximalbereich sind Bissflügelröntgenaufnahmen gegenwärtig der Goldstandard und manche Autoren gehen sogar davon aus, dass bis zu 90 Prozent der Läsionen ausschließlich röntgenologisch erkannt werden können. Dentinläsionen lassen sich darüber hinaus gut mit der FOTI (Fiberoptiktransillumination) aufspüren.

Kariesläsionen klassifiziert: International Caries Detection & Assessment System www.icdas.org

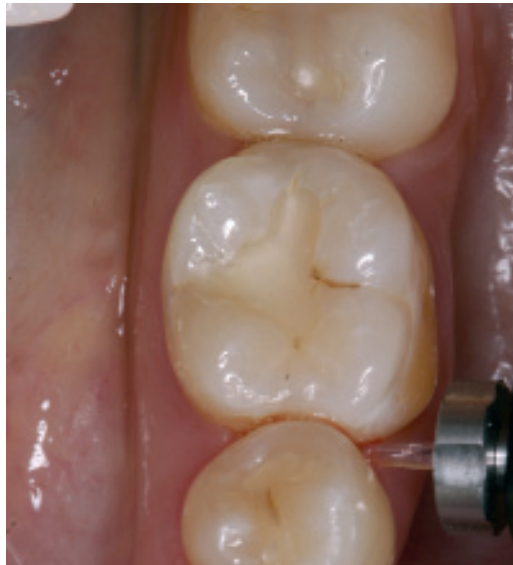

Abb. 4: DIAGNOdent pen. Die Messspitze wird in den Approximalraum eingeführt, um die Laserfluoreszenz zu bestimmen.



Abb. 5: Hohe Besiedelung der Kaufläche mit Streptococcus mutans, Abstrich aus der Kaufläche (CRT bacteria, Ivoclar Vivadent) (Abb. 5 bis 9: Dr. Laurisch)

Bei dieser lichteoptischen Methode wird nach Schattenbildungen bei Durchstrahlung des Zahnes mit Halogenlicht gesucht. Die Laserfluoreszenzmessung mit dem Diagnodent pen (Abb. 4) kann auch im Approximalbereich eingesetzt werden, funktioniert im Augenblick aber aufgrund der Größe der Messspitze nur bei etwas weiteren Approximalräumen. Ich hoffe allerdings darauf, dass diese viel versprechende Technik weiter mit Nachdruck vorangetrieben wird. All diese Techniken haben aber ein Man-ko: Sie beurteilen nicht direkt die Beschaffenheit der Zahnflächeoberfläche, sondern schätzen nur mehr oder weniger genau die Tiefenausdehnung der kariösen Demineralisation ab.

Herr Laurisch, welche diagnostischen Maßnahmen zum Nachweis einer Approximalkaries sollten in einer modernen, präventionsorientierten Praxis durchgeführt werden?

Laurisch: Wie schon angesprochen wurde, helfen auch im Approximalbereich neuere Fluoreszenzmethoden, z. B. Diagnodent-Gerät (KaVo) oder Vista-Proof (Dürr). Beide Geräte ermöglichen aufgrund von Fluoreszenzeigenschaften bakterieller Bestandteile oder bakterieller Stoffwechselprodukte (z. B. Porphyrine) nicht nur eine kariöse Läsion zu diagnostizieren, sondern gleichzeitig auch eine Aussage über die Tiefe der Läsion zu machen.

Faseroptische Transilluminationsgeräte (FOTI, früher Diaphanoskopie) gestatten ebenfalls bei optimalen Bedingungen auch im Erwachsenengebiss eine Beurteilung des Approximalraumes. Allerdings ist hierbei nur feststellbar, ob eine kariöse Läsion vorliegt oder nicht. Aussagen zur Ausdehnung der kariösen Läsion (Stadium D1 bis D4) können hiermit jedoch nicht gemacht werden.

Gehören Speicheltests zu den geeigneten Hilfsmitteln in der Kariesdiagnostik?

Laurisch: Auch Speicheltests, z. B. der CRT bacteria (Ivoclar Vivadent) helfen weiter. Allerdings benötigen wir hier eine Abstrichtechnik. Untersuchungen von Ekstrand (Literatur Nr. 1) haben gezeigt, dass ein vermehrter Nachweis von Streptococcus mutans im Approximalbereich in Verbindung mit Blutungen eine kariöse Läsion in diesem Bereich wahrscheinlich macht. Da Röntgenbilder auch nur eine eingeschränkte Sensitivität haben (zwischen 40 und 60 Prozent) (Bader u. a.; Literatur Nr. 2) stellt diese Untersuchungstechnik oft eine wichtige Zusatzinformation dar.

Welches Vorgehen empfehlen Sie zusammenfassend für die Approximaldiagnostik?

Laurisch: Meine Checkliste für Kollegen sieht so aus:

- FOTI zum Feststellen einer kariösen Läsion.
- Röntgenaufnahme (Bissflügel) zur Diagnostik der Approximalkaries und zur Evaluierung der Tiefe der Läsion (Dentinbeteiligung).
- Wenn durchführbar: Diagnodent-Messung (Diagnodent pen), Abschätzung, ob eine Kavitation vorliegen könnte. (60 Prozent der in der äußeren Hälfte des Schmelzes gelegenen röntgenologi-

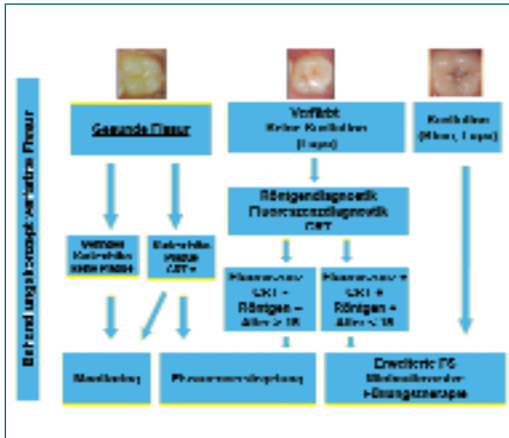


Abb. 6: Die Abbildung fasst das Vorgehen bei Kauflächenkaries zusammen.

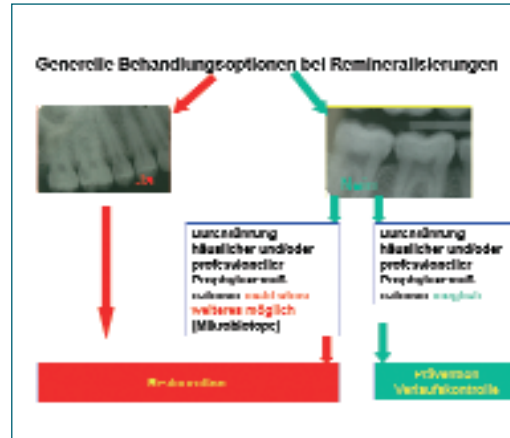


Abb. 7: Liegt eine Dentinbeteiligung im Approximalbereich vor, so verfahren wir wie in der Abbildung dargestellt.

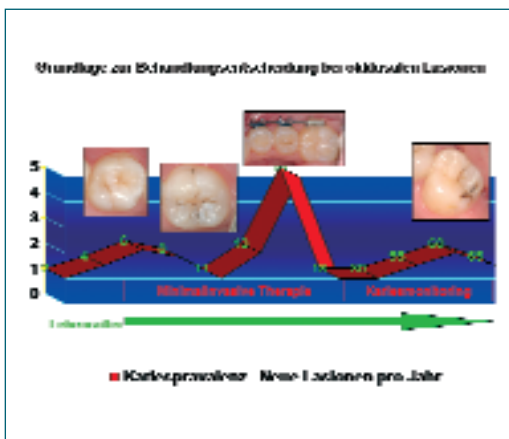


Abb. 8: Behandlungsoptionen bei Kauflächenkaries.

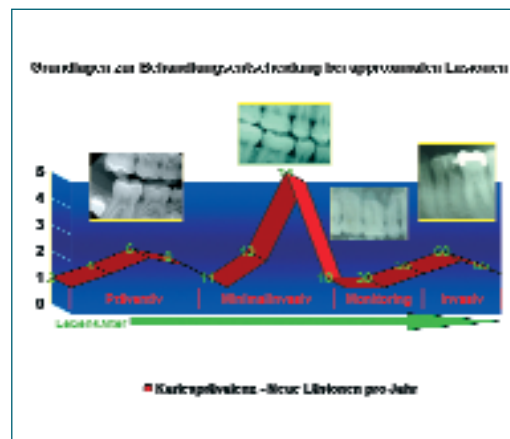


Abb. 9: Behandlungsoptionen bei approximalen Läsionen.

- schen Transluzenzen (Approximalbereich) weisen keine Kavitation auf.) (Pitts, Literatur Nr. 3).
- Evaluation einer Dentinbeteiligung. Liegt eine Dentinbeteiligung vor, so verfahren wir wie in Abbildung 7 dargestellt.
 - Abstrich aus dem Approximalraum zum Nachweis erhöhter Zahlen von Streptococcus mutans und zum Nachweis der approximalen Plaquesituation (Literatur Nr. 1)
 - Beurteilung der approximalen Plaquesituation mit dem Vista-Proof Gerät. Nachweisbar ist die Plaqueaktivität von lingual und buccal, jeweils im approximalen Bereich.
 - Beurteilung der Blutungsreaktion.

Herr Haak, halten Sie Speicheltests für ein probates Mittel zur Abschätzung des Kariesrisikos oder der Kariesaktivität?

Haak: Speicheltests können sie durchaus ergänzen, sind aber als alleiniges Mittel, um die Entwicklung von Kariesläsionen zu prognostizieren, noch zu unspezifisch. Die Aktivitätsbestimmung kariöser Läsionen steckt nach wie vor in den Kinderschuhen und lässt sich heute noch nicht in einer Sitzung valide bestimmen. Erst eine Verlaufskontrolle kann den Stillstand oder die Progression einer Läsion zeigen, so dass Verfahren, die eine präzise Dokumentation erlauben, unbedingt erforderlich sind, wenn man Veränderungen feststellen will. Daher

4
6
8
10
12
14
16
18
20
22
24
26
28
30
32
34
36
38
40
42
44
46
48
50
52
54
56
58
60
62
64
66
68
70
72
74
76
78
80
82
84
86
88
90
92
94
96
98
100
102
104
106
108
110
112
114
116
118
120
122
124
126
128
130

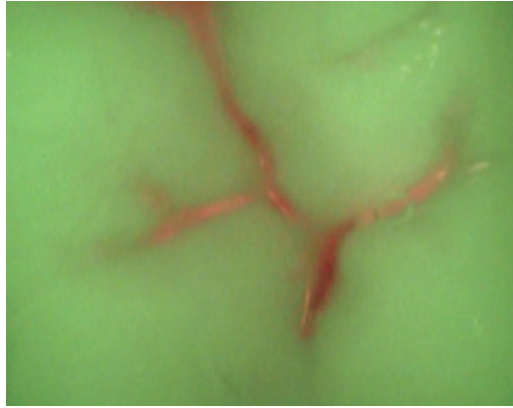
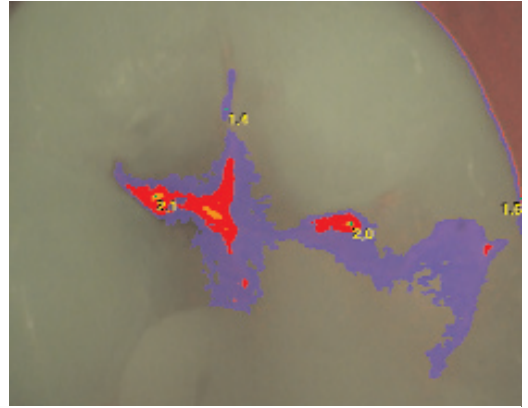
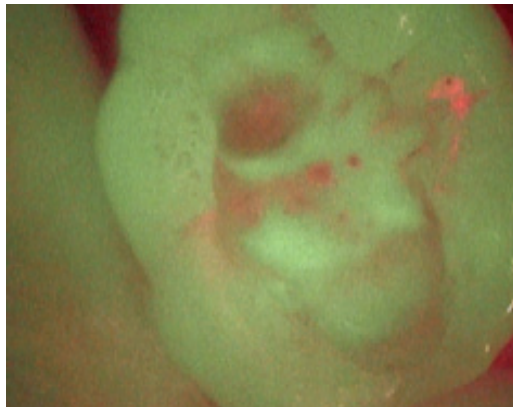


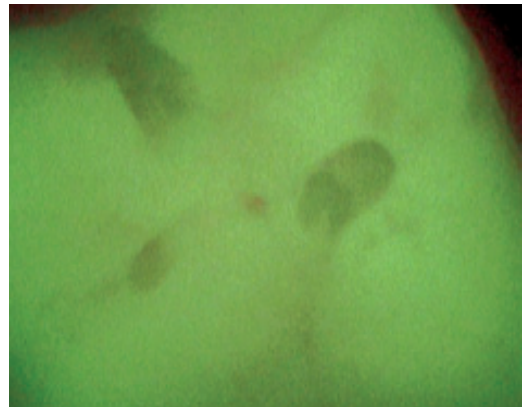
Abb. 10 a – d: Diagnostik von Fissurenkaries mit Hilfe von VistaProof (Dürr Dental).
a: Fluoreszenzdiagnostik von Fissurenkaries



b: Auswertung des Fluoreszenzbildes



c: Eröffnete Fissur



d: Fluoreszenzbild nach Exkavation

sollte man für seine Dokumentation auf jeden Fall visuelle Kategorien einführen und bei den Bissflügel-
aufnahmen auf eine reproduzierbare Haltertech-
nik achten. Auch Diagnostent-Werte sind aufgrund
der Reproduzierbarkeit gut zum Kariesmonitoring
geeignet. Bei der Festlegung des Kontrollintervalls
sollte die schnellste zu erwartende Progressionsrate
in Abhängigkeit von Karieserfahrung und Kariesrisi-
ko als Orientierung dienen.

Zimmermann: Speicheltest ermöglichen es, die
Höhe des Vorkommens der kariogenen Keime
(Mutans-Streptokokken und Laktobazillen) zu mes-
sen. Verschiedene Untersuchungen haben allerdings
gezeigt, dass zwischen der Kariesprävalenz und der
Konzentration von Streptococcus mutans nur eine
geringe Übereinstimmung besteht. Speicheltests

ohne Berücksichtigung der klinischen Befunde kön-
nen daher eher als ungenau eingestuft werden
(DGZMK Stellungnahme 1994).

Laurisch: Entscheidend für die Beantwortung dieser
Frage sind für uns in der Praxis das Alter des Patien-
ten und die in dieser Altersklasse zu erwartende
Kariesprävalenz. Dies bedeutet, dass wir in der
Altersklasse sechs bis 18 Jahre mit einer Kauflä-
chenverfärbung anders umgehen als bei älteren
Patienten. Als ergänzende Information ist auch hier
ein Abstrich zum Nachweis kariesrelevanter Keime
von der Kaufläche wertvoll. Dieser gibt uns zusätzli-
che Hinweise auf den Grad der Besiedelung der
Kaufläche mit kariesrelevanten Keimen und die
damit verbundene Plaquerentivität. Es ist wichtig
zu wissen, dass sich auf der Kaufläche Mikrobiotope

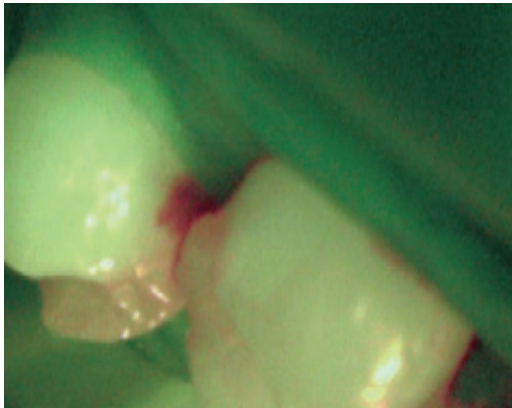
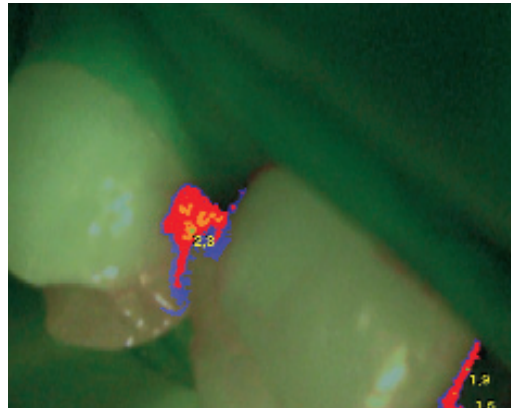


Abb. 11 a, b: Diagnostik von Approximalkaries mit Hilfe von VistaProof (Dürr Dental).
a: Fluoreszenzdiagnostik von Approximalkaries



b: Auswertung des Fluoreszenzbildes (Abb. 10, 11: Dürr)



Die Literaturliste ist im Internet auf www.dental-magazin.de als pdf herunterladbar.

ausbilden, welche losgelöst vom subklinischen Gesamtbefund eine Kariesaktivität auslösen können. Das allgemein vorliegende Kariesrisiko ist ein wichtiger Co-Faktor, aber nicht immer ausschlaggebend für die Versiegelung oder minimal-invasive Restauration, dies sind die Bedingungen in der Fissur selbst.

Nach welchen Kriterien entscheiden Sie, wann eine Karies „therapiebedürftig“ ist?

Haak: Grundsätzlich ist es auf jeden Fall sinnvoll, möglichst frühzeitig kariöse Veränderungen aufzuspüren und nicht nur auf die Kavitation zu warten, die dann restauriert werden muss. Wir besitzen heute eine ganze Reihe von Möglichkeiten, gerade die Frühstadien der Karies effektiv non-invasiv zu behandeln.

Non-invasive Therapie – was heißt das konkret?

Haak: Konkret heißt das, dass wir, wenn wir eine Läsion entdecken, primär dafür sorgen müssen, dass der kariogener Biofilm wieder von der Zahnoberfläche verschwindet, um die Kariesprogression zum Stillstand zu bringen. Erst wenn der Biofilm direkten Kontakt zum Dentin hat, kommt es zu einer hinreichenden Bakterieninvasion. Die Konsequenzen hieraus sind für okklusale und approximale Kariesdefekte unterschiedlich.

Während okkusal durch die komplexe Morphologie und durch die nur mäßige Wirkung präventiver Maßnahmen (z. B. Fluorid, Chlorhexidin) bereits eine nachgewiesene Dentinbeteiligung bedeutet,

dass invasiv vorgegangen werden sollte, ist dies bei approximalen Läsionen noch keine Indikation zur Füllungstherapie. Erst wenn die Oberfläche eingebrochen ist verändert sich auch hier der gesamte Metabolismus des Biofilms und die Flächen sind nicht mehr hygienefähig. Diese Situation muss dann restaurativ korrigiert werden.

Herr Laurisch, wie sieht der non-invasive Therapieansatz in Ihrer Praxis aus?

Laurisch: Ist keine okklusale Restauration indiziert, so kommen folgende präventiv-therapeutische Maßnahmen zur Reduktion der Kariesprogression in Betracht:

- Applikation antibakterieller Lacke (Cervitec, EC40) im Rahmen einer gesamtpräventiven Betreuung (Bestimmung des individuellen Kariesrisikos (Laurisch, Literatur Nr. 3).
- Fluoridierung der Kaufläche (nur begrenzt wirksam, da im Fundus der Fissur Fluoridierungen unabhängig von der Viskosität des Fluoridierungsmittels schlecht wirksam sind).
- Fissurenversiegelung oder Verlaufskontrolle unter Verwendung von Fluoreszenzmethoden und Abstrichverfahren von der Kaufläche.

Für den Approximalraum gilt, wenn keine Restauration indiziert ist:

- Ausschluss einer Dentinbeteiligung (Abb. 3).
- Diagnostik und Therapie des individuellen Kariesrisikos (Ernährung und Zuckersubstitution z. B. mit Xylit).

4
6
8
10
12
14
16
18
20
22
24
26
28
30
32
34
36
38
40
42
44
46
48
50
52
54
56
58
60
62
64
66
68
70
72
74
76
78
80
82
84
86
88
90
92
94
96
98
100
102
104
106
108
110
112
114
116
118
120
122
124
126
128
130

**DGZMK-Stellungnahme
„Stellenwert der Spei-
cheldiagnostik im Rah-
men der Kariespräventi-
on“, 01.03.1994, DZZ 49
(94) und www.dgzmk.de**

◇
Information

Zusammenfassung des Expertenzirkels zum Thema „Kariesdiagnostik“

Die visuelle Inspektion bildet trotz aller Unzulänglichkeiten die Basis der Kariesdiagnostik. Dabei gilt grundsätzlich, dass zur Untersuchung die Zahnoberflächen immer gereinigt und trocken sein sollten. Eine Untersuchung mit spitzer Sonde ist obsolet. Es können sogar iatrogene Schmelzdefekte verursacht werden. Diagnostische Hilfsmittel, z. B. Röntgenaufnahmen und lichteoptische Verfahren sollten in der Praxis eingesetzt werden. Welches Verfahren das richtige ist, hängt u. a. davon ab, welche Karies – Kauflächenkaries, Approximalkaries, Glattflächenkaries oder Wurzelkaries – diagnostiziert werden soll. Bissflügelröntgenaufnahmen sind besonders für den Approximalraum ein geeignetes Mittel. Neuere Fluoreszenzmethoden (z. B. Diagnodent oder VistaProof) ermöglichen es, kariöse Läsionen zu diagnostizieren und gleichzeitig eine Aussage über die Tiefe der Läsion zu machen. Speicheltests können ein ergänzendes Hilfsmittel in der Diagnostik darstellen. Entscheidend ist, aus den gewonnenen Informationen konkrete Handlungsoptionen ableiten zu können. Allerdings hat die Übersetzung in praxistaugliche Betreuungskonzepte, die wissenschaftlich belegt sind, Nachholbedarf. Präventionskonzepte können in der Praxis nicht nebenher laufen. Erst wenn alle in der Praxis angebotenen Behandlungsschritte auf dem Grundprinzip der Prävention aufbauen, ist eine qualitativ angemessene Integration präventiver Grundbestandteile, z. B. die präventive Risikodiagnostik oder die Verlaufskontrolle initialer Kariesläsionen, möglich.

- Professionelle Reinigung mit antibakteriellen Präparaten (CHX-Gel).
- Professionelle Applikation antibakterieller Lacke im Approximalraum insbesondere im linguale bzw. palatinalen Bereich (Cervitec, EC40).
- Häusliche Anwendung von antibakteriellen Präparaten im Approximalraum mittels Zahnseide.
- Ggf. Intensivtherapie zur Reduktion der gesamten Keimzahlen im oralen Biotop
- Regelmäßige Kontrolle klinischer und subklinischer Parameter (funktionelle und bakterielle Speichelparameter).
- Abstrich aus dem Approximalraum (Abb. 5) zur objektivierbaren Kontrolle der präventiv-thera-

peutischen Maßnahmen sowie der Patientencompliance (Ernährung, Hygiene).

Inwiefern unterstützt VistaProof den Zahnarzt bei der Entscheidung, ob eine Okklusal- und Approximalkaries restaurativ therapiert werden sollte?

Zimmermann: Das Herzstück von VistaProof ist eine Weiterentwicklung des Kamerasystems Vista-Cam. Die erzeugten Fluoreszenzbilder werden durch eine leistungsfähige Software DSBWIN sofort ausgewertet. Die Software hebt die kariösen Läsionen farblich hervor und definiert auf einer Skala von 0 bis 5 deren Kariesaktivität. Darüber hinaus wird der Grad der kariösen Läsionen anhand einer Falschfarbendarstellung für den Anwender visualisiert. Durch die grüne Farbe wird dabei der gesunde Zahnschmelz dargestellt. Die Falschfarben rot, blau, orange und gelb stellen den jeweiligen Grad der kariösen Läsion von D1 bis D4 dar.

Lässt sich aus den gewonnenen Informationen ein konkretes Behandlungsschema ableiten?

Zimmermann: Ja, eindeutig: Die orange und gelb dargestellten Bereiche sollten invasiv behandelt werden. Dies gilt für den Bereich der Okklusalflächen und selbstverständlich auch für alle Glattflächen. Für die Absicherung der Diagnose im approximalen Bereich empfiehlt sich wie schon angesprochen die Röntgendiagnostik insbesondere unter Verwendung der Dürr Speicherfolientechnik. Unter Verwendung derselben Software DSBWIN können Röntgenbilder mit höchster Auflösung dargestellt werden. Zusätzlich können durch die Anwendung speziell entwickelter Kariesfilter kariöse Läsionen präzise lokalisiert werden. Neben der Diagnostik von Karies kann auch Plaque dargestellt und ebenso wie der aktuelle Kariesstatus über die direkte Anbindung an die Patientendatenbank dokumentiert werden.

Welche Handlungsoptionen empfehlen Sie, Herr Laurisch?

Laurisch: Stellt man unsere therapeutische Intervention der in der entsprechenden Altersklasse vorherrschenden Kariesprävalenz gegenüber, so ergeben sich für Kauflächen und Approximalkaries folgende Handlungsoptionen (Laurisch Lit. Nr. 5; Abb. 8). Das Vorgehen bei Kauflächenkaries ist in Abbildung Nr. 6 zusammengefasst.

3
5
7
9
11
13
15
17
19
21
23
25
27
29
31
33
35
37
39
41
43
45
47
49
51
53
55
57
59
61
63
65
67
69
71
73
75
77
79
81
83
85
87
89
91
93
95
97
99
101
103
105
107
109
111
113
115
117
119
121
123
125
127
129

Bezüglich der approximalen Läsion nutzen wir die Behandlungsoptionen, die Abbildung 9 zusammenfasst.

Ihre Ausführungen unterstreichen Forderungen nach individuellen Prophylaxe-Konzepten. Was würden Sie heute als Behandlungsziele für die Praxis definieren, Herr Laurisch?

Laurisch: Die von mir gemachten Behandlungsoptionen sind in einer restaurativ-orientierten Praxis kaum durchführbar. Wenn Prophylaxe nur so nebenher angeboten wird, ist die Umsetzung eines organisierten Präventionskonzeptes kaum möglich. Erst wenn alle in der Praxis angebotenen Behandlungsschritte auf dem Grundprinzip der Prävention aufbauen, ist die Umsetzung der von uns gegebenen Empfehlungen möglich. Nur dann ist auch eine qualitativ angemessene Integration präventiver Grundbestandteile, z. B. die präventive Risikodiagnostik oder die Verlaufskontrolle initialer Kariesläsionen, möglich.

Herr Haak, was wird sich in Zukunft im Praxisalltag verändern?

Haak: Vieles hat sich im Verständnis und dem Umgang mit der Karies in den letzten Jahren bereits verändert und eine der Hauptaufgaben wird es sein, das existierende Wissen noch stärker in praktische Behandlungsstrategien zu übersetzen. Wir haben beispielsweise Substanzen, die die Remineralisation fördern oder antibakteriell wirksam sind und können so die Erkrankung Karies sehr zielgerichtet therapieren, aber die Übersetzung in praxistaugliche Betreuungskonzepte, die wissenschaftlich belegt sind, hat noch Nachholbedarf. Unstrittig ist aber, dass bei einer modernen Kariesdiagnostik die Detektion pathoanatomischer Befunde wie eines white spots oder einer Kavitation immer mit einem ätiologischen Befund kombiniert werden sollte, der eine Aussage über Anwesenheit und Kariogenität des Biofilms erlaubt. Moderne Kariesdiagnostik kombiniert also im Idealfall das Aufspüren von Läsionen mit einer Abschätzung der Aktivität, denn nur aktive Läsionen bedürfen aus kariologischer Sicht einer Behandlung.

Herr Zimmermann, was ist nach Ihrem Dafürhalten die zentrale Frage?

Zimmermann: Die zentrale Frage ist, wie versteckte Karies frühzeitig erkannt werden kann. Denn nur durch eine korrekte Diagnose kann entschieden werden, ob präventive Methoden ausreichend sind oder ob sich eine invasive Behandlung empfiehlt. Wie bereits 2002 in einem Konsensuspapier des National Institute of Health (NIH) beschreiben wurde, eignen sich herkömmliche Methoden nicht, kariöse Defekte frühzeitig zu erkennen. Die Kariesdiagnose mittels Fluoreszenztechnologie ist aufgrund dessen eine sinnvolle Ergänzung zu herkömmlichen Diagnosemethoden. Das bildgebende Verfahren der Dürr VistaProof erlaubt darüber hinaus eine Aussage über die Tiefe und den Verlauf der Karies zu treffen. Dem Patienten können dadurch bedarfsgerecht sowohl Präventions- als auch Therapiemaßnahmen empfohlen werden. Minimale Invasion beim Kariesmanagement kann somit in jeder Praxis Einzug erhalten.

Deutet sich hierdurch der Wunsch einer vollständigen Abkehr von restaurativen Techniken an? Ist das überhaupt realistisch?

Haak: Nein, auf keinen Fall. Es sollte aber Klarheit darüber herrschen, welche Zielrichtung unsere Restaurationstechniken verfolgen. Aus rein kariologischer Sicht ist dabei die Zielvorgabe, dass existierende Läsionen nicht weiter fortschreiten. Überlegungen wie die Wiederherstellung der Ästhetik oder der Kaufunktion sind damit nicht disqualifiziert, sollten aber separat diskutiert werden.

Laurisch: Dies bedeutet keineswegs eine vollständige Abkehr restaurativer Techniken: minimal-invasive Restaurationstechniken machen nämlich erst ein einem solchen Konzept Sinn. Nur dann kann auch die Zahnschubstanz auf Dauer gesund erhalten werden, die wir mit unserem Bohrer zurücklassen.

Damit ändert sich aber auch vollständig unsere praktizierte Zahnheilkunde: Der vorwiegend mechanische Behandlungsansatz verschwindet zugunsten eines eher biologischen, ein extensiver Behandlungsmodus verschwindet zugunsten eines minimal-invasiven oder besser gesagt schadensgerechten. Erst das Aufgeben der rein restaurativ-kurativen Zielsetzung ermöglicht die Umorientierung zu einer präventionsorientierten Zahnheilkunde.

Vielen Dank für diese interessante Diskussion 

Lesetipp: Kariesdiagnostik, Prof. Dr. Karl-Heinz Kunzelmann, DENTAL MAGAZIN 1/2005, Seite 37.


Information
Literatur Dr. Lutz Laurisch

1. Ekstrand KR, Bruun G, Bruun M: Plaque and gingival status as indicators for caries progression on approximal surfaces. *Caries Res.* 1998;32(1):41-5
2. Bader JD, Shugars DA, Bonito AJ. A systematic review of selected caries prevention and management methods. *Community Dent Oral Epidemiol.* 2001 Dec;29(6):399-411
3. Laurisch, L.: Die Bestimmung des individuellen Kariesrisikos - Voraussetzung für eine Prophylaxe nach Maß. *Oralprophylaxe* 10, 126-133 (1988)
4. Pitts NB, Rimmer PA: An in vivo comparison of radiographic and directly assessed clinical caries status of posterior approximal surfaces in primary and permanent teeth. *Caries Res* 1992; 26:146-52
5. Laurisch, L.: Gratwanderung Kariesdiagnostik: invasiv oder präventiv? *Dtsch Zahnärztl Z* 62 (2007) 206-211

Literatur PD Dr. Rainer Haak

- Haak R. Grundlagen zur Beurteilung von Diagnose- und Prognoseverfahren. In: J. F. Roulet and S. Zimmer, (Hrsg.). *Prophylaxe und Präventivzahnmedizin*. Stuttgart: Thieme, 2003:177-182
- Haak R, Wicht MJ. Caries detection and quantification with DIAGNOdent: prospects for occlusal and root caries? *Int J Comput Dent* 2004;7:347-358.
- Haak R, Wicht MJ, Ritter L, Kuskakis P, Noack MJ: Accessibility of Approximal Tooth Surfaces with a Laser Fluorescence Pen Device in vivo. *Caries Res* 2007;40, 294
- Haak, R, Rosenbohm, J, Noack, MJ, Wicht MJ: Röntgenologische Kariesdiagnostik und Therapieentscheidung, Quintessenz 2007
- International Caries Detection and Assessment System (ICDAS) Coordinating Committee. *Criteria Manual - International Caries Detection and Assessment System (ICDAS II)*. <http://www.icdas.org>. 2005.
- Ismail AI. Visual and visuo-tactile detection of dental caries. *J Dent Res* 2004;83 Spec No C:C56-66.
- Kidd EAM: How `clean` must a cavity before restoration? *Caries Res* 2004;38, 305-313
- Kühnisch J, Bücher K, Henschel V, Hickel R: Reliability of DIAGNOdent 2095 and DIAGNOdent Pen measurements – Results from an in vitro

study on occlusal sites. *Eur J Oral Sci* 2007;115, 206-211

- Lussi A. Comparison of different methods for the diagnosis of fissure caries without cavitation. *Caries Res* 1993;27:409-416.
- Lussi A, Hibst R, Paulus R. DIAGNOdent: an optical method for caries detection. *J Dent Res* 2004;83 Spec No C:C80-3.
- Nyvad B. Diagnosis versus detection of caries. *Caries Res* 2004;38(3):192-8.
- Peers A, Hill F, Mitropoulos C, Holloway P. Validity and reproducibility of clinical examination, fibre-optic transillumination, and bite-wing radiology for the diagnosis of small approximal carious lesions: an in vitro study. *Caries Res* 1993;27(4): 307-11.
- Pitts NB, Rimmer PA. An in vivo comparison of radiographic and directly assessed clinical caries status of posterior approximal surfaces in primary and permanent teeth. *Caries Res* 1992;26:146-152.
- Poorterman JHG, Aartman ICH, Kalsbeek H: Underestimation of the prevalence of approximal caries and inadequate restorations in a clinical epidemiological study. *Community Dent Oral Epidemiol* 1999;27, 331-337
- Weerheijm KL, Groen HJ, Bast AJ, Kieft JA, Eijkman MA, van Amerongen WE: Clinically undetected occlusal dentine caries: a radiographic comparison. *Caries Res* 26, 305-309 (1992)
- Wenzel A. Bitewing and digital bitewing radiography for detection of caries lesions. *J Dent Res* 2004;83 Spec No C:C72-5.
- Literatur Dr. Frank Zimmermann**
- Deutsche Gesellschaft f. Zahn-, Mund- u. Kieferheilkunde (DGZMK) 1994: Stellenwert der Speicheldiagnostik im Rahmen der Kariesprävention. M. Thoms, J. Eberhart, M. Frentzen: Caries detection using a new fluorescence camera system, ORCA 2007.
- J. Eberhart, M. Frentzen, M. Thoms: New method to detect caries via fluorescence, SPIE 2007.
- Lennon A.M. et al.: The ability of selected oral microorganisms to emit red fluorescence, 2006.
- König K, Flemming G, Hibst R.: Laser-induced autofluorescence spectroscopy of dental caries. *Cell mol Biol* 1998; 44: 1293-1300.
- Thoms M. Detection of intraoral lesions using a fluorescence camera. *PROC. Of SPIE, Lasers in Dentistry, XII, Vol. 6137, 613705, 2006.*