Präventionsorientierte Zahnheilkunde

Therapeutische Hilfsmittel

Dr. L. Laurisch, Dr. C. Kolbe | Korschenbroich

Zusammenfassung

Für eine präventionsorientierte Zahnheilkunde ist es nie zu spät, vielmehr kann ohne Prävention durch alleinige restaurative Therapie keine dauerhafte Mundgesundheit etabliert werden. Diese Erkenntnis bewirkt eine Veränderung der Behandlungsweise: Während sich die herkömmliche Kariestherapie auf das bloße Füllen von Löchern beschränkte, setzt ein modernes präventionsorientiertes Therapiekonzept an, bevor klinisch überhaupt eine Kavität sichtbar ist. Hierzu ist es notwendig, die Patienten herauszufiltern, bei denen ein erhöhtes Risiko besteht, um dieses dann im nächsten Schritt durch prophylaktische Maßnahmen zu minimieren.

Schlüsselwörter

Risikodiagnostik - Kariesinfiltration - Fissurenpräparation - Parodontitis - Antibiotika

CME

Redaktion

Dr. Norbert Grosse, Frankfurt
Prof. Dr. Bilal Al-Nawas, Mainz
Dr. Wolfgang Bengel, Heiligenberg
Dr. Lutz Laurisch, Korschenbroich

cme.springer.de CME 2

Dieser CME-Beitrag ist nach den Leitsätzen der Bundeszahnärztekammer zur zahnärztlichen Fortbildung einschließlich der Punktebewertung von BZÄK/DGZMK erstellt. Pro Fortbildungseinheit können 2 CME-Punkte erworben werden.

Während in der konventionellen Zahnheilkunde nur der Endzustand Karies behandelt wird, versucht eine prophylaktisch orientierte Zahnheilkunde bereits das Kariesrisiko des Patienten zu therapieren. Im Folgenden werden therapeutische Hilfsmittel zur präventionsorientierten Zahnheilkunde vorgestellt. Nach Lektüre dieses Beitrages sollte der Leser in der Lage sein, diese Hilfsmittel in ein modernes präventionsorientiertes Therapiekonzept einzubinden.

Stadien der Prophylaxe

Ein Hauptziel präventionsorientierter Zahnheilkunde ist die Vermeidung von Karies und Parodontopathien (Primärprophylaxe), aber dieses Ziel der primären Mundgesundheit ist nicht immer zu erreichen. In solchen Fällen ist es wichtig, die eingetretenen Schäden frühzeitig zu erkennen, um deren Ausmaß gering zu halten (Sekundärprophylaxe). Das hierdurch erreichte therapeutische Ziel wird als sekundäre Mundgesundheit bezeichnet. Aber auch nachdem eine mehr oder weniger invasive Therapie notwendig geworden ist, können noch präventionsorientierte Maßnahmen getroffen werden, indem einem Rezidiv entgegengewirkt wird (Tertiärprophylaxe).

» Die subklinische Diagnostik erlaubt eine Aussage über das Kariesrisiko

Kariesprävention

» *Speicheltests*

Viele Leser werden ähnliche Fälle aus ihrer Praxis kennen: Ein Kind mit klinisch gesundem Milchgebiss wird in der Praxis vorgestellt. Weil es augenscheinlich „gute Zähne hat“, werden Mutter und Kind instruiert, in einem Jahr wiederzukommen. Bei dieser Untersuchung werden dann mehrere Kavitäten festgestellt, und fortan wird das Kind als Risikofall eingestuft.

Der subklinischen Diagnostik kommt ein besonderer Stellenwert zu. Sie ermöglicht es, diesen Kreis zu durchbrechen und eine Aussage über das Kariesrisiko zu treffen, bevor eine Läsion aufgetreten ist [1][2]. Gewonnen werden diese Erkenntnisse aus einer Speicheluntersuchung, die eine Aussage über die Besiedelung der Mundhöhle mit Streptococcus mutans und Laktobazillen sowie über verschiedene Speichelparameter wie Pufferkapazität und pH-Wert erlaubt. Hierzu bietet sich der CRT®-bacteria-Test in Kombination mit dem CRT®-Puffer an (beide Fa. Ivoclar-Vivadent, Ellwangen, Jagst; Abb. 1). In einem Arbeitsgang können alle relevanten Daten bestimmt werden. Die durch die Speichelanalyse gewonnenen Informationen gehen zum einen in die Risikodiagnostik mit ein, zum anderen kann im nächsten Schritt jeder Parameter beeinflusst werden. Nicht zuletzt entscheidet das individuelle Kariesrisiko des Patienten auch über die Recall-Frequenz. Sollte bei einem dieser Termine eine beginnende Karies festgestellt werden, existierten bislang eigentlich nur zwei Therapieoptionen: invasiv oder präventiv.

» Das individuelle Kariesrisiko des Patienten entscheidet über die Recall-Frequenz mit

» *Kariesinfiltration*

Die Kariesinfiltration mithilfe von Icon (DMG, Hamburg) ist eine recht neue mikroinvasive Therapiemethode, die vielversprechende Ansätze zeigt, wenngleich langjährige klinische Erfahrungen noch ausstehen. Sie schließt die Lücke zwischen non- und minimalinvasivem Vorgehen. Das Prinzip beruht – wie auch das der Versiegelung – darauf, dass eine Barriere geschaffen wird, die sowohl den Mineral- als auch den Substrataustausch mit der Mundhöhle unterbricht, wodurch eine Arretierung der Läsion bewirkt werden soll [3]. Im Gegensatz zur Versiegelung wird die Läsion aber nicht nur oberflächlich verschlossen, sondern der Kunststoff penetriert in deren Tiefe. Ermöglicht wird dies durch ein neuartiges Ätzverfahren mit 15%igem Salzsäureätzgel [4]. Durch diese Ätzung wird die pseudointakte Oberflächenschicht entfernt, und die Poren des Läsionskörpers werden freigelegt. Nach Trocknung mit Äthanol kann dann der Infiltrationskunststoff eingebracht

Abb1 *Mithilfe des „CRT® bacteria“ kann eine quantitative Aussage über das Vorhandensein von Streptococcus mutans und Laktobazillen getroffen werden, während der „CRT buffer“ die Bestimmung der Pufferkapazität ermöglicht*

Abb2 *Bei der Präparation des Zahns 26 wurde eine Initialläsion am Zahn 27 diagnostiziert. Sie wurde im Folgenden wie eine Glattflächenkaries behandelt und mithilfe von Icon versiegelt*

Mit BioRepair gegen den Biofilm

„BioRepair Fluid hat das Potential, zum Biofilm-Management eingesetzt zu werden", resümiert eine Pilotstudie deutscher Wissenschaftler

Im Rahmen von In-situ-Untersuchungen zeigte sich ein interessanter Nebenbefund: Die mit BioRepair touchierten Schmelzproben wiesen unter Mundhöhlenbedingungen eine deutlich reduzierte Biofilmbildung auf. Dies sorgte beim nanomed-Kongress in Berlin 2009 für Überraschung. Bakterielle Zahnbeläge und Plaque haben einen neuen Gegner: Die Zahncreme und die Zahnspülung von BioRepair.



Methode: Schmelz geätzt mit Phosphorsäure für 60 s. Applikation von BioRepair Fluid für 2 min, intraorale Exposition für 24 h. REM Analyse. Resultat: Das erosive Ätzmuster ist maskiert



Referenz: ohne BioRepair und ohne intraorale Exposition

Neue Oberflächen-Technologie

Beide enthalten eine neuartige Verbindung aus Zink-Carbonat-Hydroxylapatit. Die biomimetische Wirkstoff-Kombination hat der Spezialist für organische Oberflächen, Prof. Dr. Norberto Roveri von der Universität Bologna, entwickelt. Sie füllt nanokleine Defekte auf, indem sie sich selbsttätig (bio-aktiv) mit dem natürlichen Zahnschmelz verbindet. Roveri ist es als Erstem gelungen, die Größe und Struktur seiner Wirkstoff-Partikel so einzustellen, dass sie auch in mikroskopische Oberflächendefekte eindringen können.

Zu glatt für Bakterien

Eingebracht in eine Zahn- und Mundspülung schützt diese Substanz die Zähne außerdem vor Zahnbelag, weil die Oberfläche durch Neomineralisation geglättet wird, stellte ein deutsches Forscher-Team überrascht fest. Die Bildung bakterieller Plaque wird somit erschwert.

Einfachste Anwendung

Die Dr. Wolff-Forschung hat sich diese neuen Erkenntnisse zunutze gemacht. Sie sind in der neuen BioRepair Zahncreme und der Zahn- und Mundspülung realisiert. Beide enthalten optimale Mengen des neuen Wirkstoffs. Damit ist erstmals eine einfache Anwendung dieser innovativen Technologie möglich.

Weitere Informationen unter www.bio-repair.de

Die gel-artige Flüssigkeit ist als fertige Lösung in Apotheken, Drogeriemärkten und -abteilungen erhältlich. Anzuwenden täglich nach dem Zähneputzen

Die neue BioRepair-Zahncreme mit naturverwandtem Zahnschmelz

Abb3 *Minimalinvasive Fissureneröffnung mit dem Fissurotomy-Finierer*

Abb4 *„The Wand" ermöglicht nahezu schmerzfreie Anästhesien*

und gehärtet werden. Da der Hersteller spezielle Separierkeile und eine Applikationshilfe mitliefert, ist auch bei approximalen Läsionen keine Präparation einer Zugangskavität erforderlich, und gesunde Zahnhartsubstanz wird geschont. Zu beachten ist, dass der Infiltrationskunststoff nicht röntgenopak ist. Hierüber sollten die Patienten aufgeklärt werden, damit es bei einem Behandlerwechsel nicht zu einer erneuten Therapie kommt.

Die Kariesinfiltration ist zurzeit nur für Approximal- und Glattflächen verfügbar, deren Oberflächen noch intakt sind (»Abb. 2).

» Durch den sehr spitzen Arbeitsteil des Hartmetallfinierers ist der Substanzabtrag minimal

Eine Dentinbeteiligung sollte vor Behandlungsbeginn ausgeschlossen werden. Bei verfärbten oder gar kariösen Fissuren bleibt weiterhin die Versiegelung das Mittel der Wahl; die Autoren führen in diesen Fällen eine minimalinvasive Eröffnung der Fissuren vor der Versiegelung durch. Diese kann dann sowohl herkömmlich, das heißt rotierend, als auch sonoabrasiv oder mithilfe kinetischer Präparationsverfahren durchgeführt werden.

» Präparation des Fissurensystems

Minimalinvasives Verfahren mithilfe rotierender Instrumente. Im Bereich des Fissurensystems lässt sich eine defektorientierte Präparation vor allem durch spitze, konisch zulaufende Instrumente erzielen. Empfehlenswert ist beispielsweise der Fissurotomy-Finierer (Fa. SS White Burs, Freiburg). Hierbei handelt es sich um einen Hartmetallfinierer, der die Fissur konisch erweitert und in seiner Arbeitslänge auf die Dicke der Schmelzschicht abgestimmt ist.

» Durch neue Anästhesiesysteme entfällt das als unangenehm empfundene Taubheitsgefühl

Durch den sehr spitzen Arbeitsteil ist der Substanzabtrag minimal, und es entsteht nur eine äußerst geringe Kontaktfläche, sodass die Anwendung in der Regel selbst an der Schmelz-Dentin-Grenze schmerzfrei ist (»Abb. 3). Eine Anästhesie ist somit nur in Ausnahmefällen notwendig. Diese kann beispielsweise mit „The Wand Plus" erfolgen (Fa. Milestone Deutschland GmbH, Rödermark; »Abb. 4). Das Gerät ist sowohl für Infiltrations- als auch für Leitungs- und intraligamentäre Anästhesien geeignet und bietet den Vorteil einer rechnergestützten Abgabe des Anästhetikums. Hierdurch bleibt der Druck im Gewebe sehr gering, und eine nahezu schmerzfreie Anästhesie wird ermöglicht – und dies selbst palatinal [5][6]. Neben den herkömmlichen Techniken bietet das Gerät aber auch weitere Anästhesiemöglichkeiten an, die den Vorteil haben, dass Lippen, Gesicht und mimische Muskulatur nicht betäubt werden. Für den Patienten entfällt somit dieses häufig als unangenehm empfundene Taubheitsgefühl. Ebenfalls sehr gut geeignet für die Präparation ist ein spezielles Set von Komet (Mikropräparation Set 4383, Fa. Gebr. Brasseler GmbH & CoKG, Lemgo). Es enthält sowohl Instrumente zur Präparation und Exkavation als auch zur anschließenden Bearbeitung der Versiegelung bzw. Füllung. Alle Instrumente besitzen einen sehr schlanken, leicht verlängerten Schaft; hierdurch wird eine optimale Sicht für ein punktgenaues Arbeiten möglich.

» Mikropräparationssets erlauben optimale Sicht für punktgenaues Arbeiten

Schallverfahren. Gut geeignet zur Präparation des Fissurensystems sind die Sonicflex-Seal-Spitzen (Fa. KaVo, Biberach). Hierbei handelt es sich um diamantierte Aufsätze für den „airscailer", mit denen sonoabrasiv kariöse Zahnhartsubstanz abgetragen werden kann. Da das typische Bohrgeräusch entfällt, wird die Anwendung der Sonicflex-Seal-Spitzen von Kindern besser toleriert als die Anwendung rotierender Instrumente. Die Form der diamantierten Aufsätze führt ebenfalls zu einer konischen Präparation (»Abb. 5, »Abb. 6). So werden optimale Voraussetzungen für eine anschließende Versiegelung bei maximalem Substanzerhalt geschaffen.



Abb5 *Diamantierte SonicFlex-Seal-Spitze für eine minimalinvasive Eröffnung der Fissurensystems*

Auch approximale Läsionen können mithilfe von Schallverfahren minimalinvasiv versorgt werden. Besonders vorteilhaft sind Systeme, die mit einseitig diamantierten Aufsätzen arbeiten. Somit wird die Verletzung des gesunden Schmelzes am Nachbarzahn verhindert (zum Beispiel Sonicflex microinvasive, Fa. KaVo).

Kinetische Verfahren. Kinetische Präparationsverfahren sind ebenfalls hervorragend für die minimalinvasive Präparation geeignet, da sie die Möglichkeit bieten, punktgenau zu arbeiten. Darüber hinaus zeichnen sich diese Verfahren durch eine relative Schmerzfreiheit aus. Es entstehen keine unangenehmen Vibrationen, wie dies bei der Exkavation mit Rosenbohrern der Fall ist. Dadurch werden sie, ebenso wie die Schallverfahren, besonders gut von Kindern akzeptiert. Zu empfehlen ist bei-

» Durch verschieden abgewinkelte Aufsätze ist eine leichte Zugänglichkeit auch zu Molaren gewährleistet

Abb6 *Da das typische Bohrgeräusch entfällt, wird die sonoabrasive Präparation von Kindern gut toleriert*

Anzeige

Clever sein:
Mundkrebs
erkennen,
bevor
er entsteht.

ORCA-BRUSH® Die Bürstenbiopsie

Immer indiziert bei
- Läsionen
- Leukoplakien
- Erythroplakien
- Tumorverdacht

Das Vorsorgeangebot für jede Praxis.

Abrechenbar nach BEMA 25

ORCA-BRUSH®

www.zl-microdent.de
Telefon 02338 801-0

Präzision seit 1968

ZL MICRODENT

Abb7 *Der TheraLite Diodenlaser kann ohne spezielle Laserschutzbrillen betrieben werden*

Abb8 *Anwendung der TheraLite Lasers nach Anfärben mit Phenotiazinchlorid*

» Plaque ist der wesentliche ätiologische Faktor

» Sowohl Hand- als auch (Ultra-)Schallinstrumente werden eingesetzt

spielsweise das Rondoflex-Gerät (Fa. KaVo). Es wird auf die Turbinenkupplung aufgesteckt und kann je nach gewünschter Abtragsleistung mit Pulvern unterschiedlicher Körnung befüllt werden. Durch verschieden abgewinkelte Aufsätze ist eine leichte Zugänglichkeit auch zu Molaren gewährleistet.

Teilweise kann es schwierig sein, die minimalinvasiven Kavitäten zu trocknen. Bewährt hat sich hier die FineAir (KaVo). Ohne Restfeuchtigkeit im Luftstrom kann eine punktgenaue Trocknung auch kleinster Kavitäten erfolgen.

Parodontitisprävention und -therapie

Präventionsorientierte Zahnheilkunde sollte sich nicht nur auf Karies fokussieren, sondern ebenfalls Parodontitisprävention und -therapie in den Blickpunkt rücken. Parodontitis ist eine entzündliche Veränderung des Zahnhalteapparates, die auf der plaqueinduzierten Immunantwort des Patienten selbst beruht.

Plaque ist der wesentliche ätiologische Faktor, ohne den auch die Entzündungsreaktion ausbleibt. Wichtigstes Ziel der Parodontitisbehandlung ist es daher, den supra- und subgingivalen Biofilm einerseits sowie bereits mineralisierte Beläge andererseits möglichst vollständig zu entfernen.

T1 *Empfohlene Dosierungsschemata von Antibiotika und ihre Konzentrationen in der Gingivalflüssigkeit. (Nach einer Stellungnahme der Deutschen Gesellschaft für Zahn-, Mund- und Kieferheilkunde, http://www.dgzmk.de)*

Dosierungsschema	Wirkstoff	Antibiotikakonzentrationen bei systemischer Verabreichung[a]					
		A.a.	T.f.	E.c.	P.g.	P.i.	P.n.
4-mal 250 mg/Tag, 21 Tage	Tetracyclin, 250 mg	+	+		+		
1-mal 200 mg/Tag, 1 Tag 1-mal 100 mg/Tag, 18 Tage	Doxycyclin, 100 mg		+	+			
3-mal 400 mg/Tag, 7 Tage	Metronidazol, 400 mg		++		+	+	++
3-mal 400 mg/Tag, 7 Tage 3-mal 500 mg/Tag, 7 Tage	Metronidazol, 400 mg und Amoxicillin, 500 mg	+	++		++	+	++
2-mal 500 mg/Tag, 7 Tage 2-mal 250 mg/Tag, 7 Tage	Metronidazol, 500 mg und Ciprofloxacin, 250 mg	+	++	+	+	+	++
3-mal 500 mg/Tag, 14 Tage	Amoxicillin, 500 mg	+	+		++		
2-mal 250 mg/Tag, 10 Tage	Ciprofloxacin, 250 mg	+		+			
4-mal 300 mg/Tag, 7 Tage	Clindamycin, 300 mg		++				

A.a. Aggregatibacter actinomycetemcomitans, T.f. Tannerella forsythensis, E.c. Eikenella corrodens, P.g. Porphyromonas gingivalis; P.i. Prevotella intermedia, P.n. Prevotella nigrescens.
+ 101-fach, ++ 102-fach, +++ 103-fach.
aAusgedrückt in Vielfachen der minimalen In-vitro-Hemmkonzentration.

» Mechanische Reinigung

Der mechanischen Reinigung kommt die Schlüsselrolle zu. Diese kann sowohl mit Hand- als auch mit (Ultra-)Schallinstrumenten durchgeführt werden. Bei den Schall-Scalern ist die taktile Kontrolle durch den Behandler oftmals schlechter als bei der Anwendung von Handinstrumenten; sie weisen aber den Vorteil auf, dass sie nicht nur mechanisch wirken. So konnte in In-vitro-Versuchen gezeigt werden, dass durch den Kavitationseffekt und die Erzeugung von Mikroströmungen eine Beeinflussung des Biofilms stattfinden kann. Eine interessante Weiterentwicklung herkömmlicher Ultraschall-Scaler stellen Geräte dar, bei denen eine Detektionsfunktion für Konkremente integriert wurde (zum Beispiel PerioScan, Fa. Sirona, Bensheim). Dadurch wird der übermäßige Abtrag von Wurzelzement genauso vermieden wie das Zurücklassen von Konkrementen. Hierdurch wird eine minimalinvasive Therapie ermöglicht: so viel wie nötig, aber so wenig wie möglich.

» Beeinflussung des Biofilms

Auch durch das gründlichste Scaling ist es nicht möglich, eine absolute Keimelimination zu erreichen. Bei Anwendung der antimikrobiellen photodynamischen Therapie (Fa. Helbo, Walldorf) wird eine weitere Keimreduktion nach manueller Rei-

nigung der Zahnfleischtasche angestrebt. In die zu behandelnden Zahntaschen wird mit einer stumpfen Kanüle ein spezieller Farbstoff (Phenotiazinchlorid), der als Photosensibilisator wirkt, eingebracht. Dieser lagert sich an den Zellwänden der Bakterien an. Nach einer Mindesteinwirkzeit von 1 min werden Farbstoffüberschüsse aus der Zahntasche ausgespült. Im nächsten Schritt wird die Zahntasche mit einem Diodenlaser behandelt, dessen Wellenlänge von 670 nm genau auf den Farbstoff abgestimmt ist. Hierdurch kommt es letztlich zu einer Schädigung der Bakterien durch Lipidoxidation der Zellmembran, wodurch eine signifikante Keimreduktion erreicht wird [9]. Der Hersteller gibt hier Werte von bis zu 99,9% an (»Abb. 7, »Abb. 8).

» Keimtestung

Eine Keimtestung mithilfe mikrobiologischer Testverfahren gehört nicht zur Standardtherapie, sondern ist bestimmten Indikationen vorbehalten, wie

- aggressiver Parodontitis,
- mittlerer bis schwerer Parodontitis bei gleichzeitigem Vorliegen einer systemischen Erkrankung,
- schweren Verlaufsformen einer chronischen Parodontitis und
- einer therapieresistenten Parodontitis.

Die Keimtestung dient in diesen Fällen dazu, Antibiotika für eine adjuvante Therapie auszuwählen. Hierzu sind verschiedene Tests auf dem Markt, die fast alle auf dem Prinzip von DNA-Sonden beruhen. Diese Sonden bestehen aus einer kurzen radioaktivmarkierten Nukleotidsequenz, die jeweils für das nachzuweisende Bakterium spezifisch ist .

» Systemische Antibiotikatherapie

Je nach dem Ergebnis des Keimtests können verschiedene Antibiotika zum systemischen Einsatz kommen (»Tab. 1). Wichtig ist, dass diese nur unterstützend zur konventionellen Therapie und nicht als alleiniges Therapeutikum angewendet werden, weil in der Zahntasche meist nur ein geringer Wirkspiegel erreicht wird. Da in einem Biofilm organisierte Bakterien aber zudem eine verminderte Empfindlichkeit gegenüber Chemotherapeutika besitzen, würde bei alleiniger Anwendung des Antibiotikums nicht der gewünschte Effekt erzielt werden können.

Eine Sonderstellung unter den systemisch anzuwendenden Antibiotika nimmt das Medikament Periostat (Fa. Alliance Pharmaceuticals, Wiltshire, Großbritannien) ein. Es handelt sich um ein niedrig dosiertes Doxycyclinpräparat (2-mal 20 mg/Tag für 3 Monate). In „normaler“ Dosierung (Tab. 1), verfügt Doxycyclin sowohl über antibiotische Eigenschaften

» Antibiotika werden nicht als alleiniges Therapeutikum angewendet

» Nach Herstellerangaben sind bei Periostat keine Resistenzbildungen möglich

Anzeige

Beste Reinigung bei geringster Abrasion.

Wissenschaftlich bewiesen:
Das Putzprinzip der Pearls & Dents Pflegeperlen bietet die gründlichste Reinigung bei gleichzeitig geringsten Abrasionswerten. Effektiv aber sehr schonend werden Beläge und Verfärbungen auch an schwer zugänglichen Stellen entfernt, ohne Zahnschmelz, Dentin, Füllungen und Versiegelungen zu schädigen. Zusätzlich sorgen ein Aminfluorid/NaF-System und entzündungshemmende Wirkstoffe wie Kamillenextrakte, Bisabolol und Panthenol für eine tägliche optimale Karies- und Parodontitis-Prophylaxe. RDA: 45

Pearls & Dents – besonders zu empfehlen

- für gesundheitsbewusste Zähneputzer
- bei Fissurenversiegelungen und Kunststofffüllungen, Kronen und Implantaten
- gegen Verfärbungen und Beläge durch Rauchen, Kaffee, Tee und Rotwein
- für Träger von Zahnspangen

ÖKO-TEST RICHTIG GUT LEBEN PEARLS & DENTS medizinische Zahncreme sehr gut Ausgabe 08/2005

Bestell-Fax: 0711 75 85 779-26

Bitte senden Sie uns:

☐ kostenlose Fachinformationen für Zahnärzte
☐ kostenlose Proben und Patienteninformationen
☐ zum Sonderpreis für den Praxisverkauf: _____ Kartons mit je zwölf 100ml Tuben im praktischen Thekenaufsteller.

Praxisstempel

Datum / Unterschrift

DFZ Okt. 09

Dr. Liebe Nachf. GmbH & Co. KG
D-70746 Leinfelden-Echt. · Tel. 0711 75 85 779-11

www.pearls-dents.de · service@pearls-dents.de

als auch über die Fähigkeiten, die Osteoklastenaktivität einerseits und den Kollagenabbau durch Inhibition der Matrixmetalloproteinasen andererseits zu beeinflussen. Bei niedriger Doxycyclinkonzentration entfällt der antibiotische Effekt, während die übrigen Eigenschaften bestehen bleiben und zur Verlangsamung des Abbaus der parodontalen Stützgewebe führen. Da keine antibiotische Wirkung eintritt, sollen nach Herstellerangaben auch keine Resistenzbildungen möglich sein. Insgesamt stellt dieser Ansatz eine interessante Entwicklung dar. Bisher existieren nur wenige Studien, die sich mit möglichen Resistenzentwicklungen beschäftigen.

» „Controlled release devices" bilden ein stabiles Depot und setzen den Wirkstoff über mindestens 24 Stunden frei

» *Lokal wirksame Antibiotika*

Neben der systemischen Antibiotikaapplikation existiert auch die Möglichkeit der lokalen Anwendung in der jeweiligen Zahntasche. Letzterer ist der Vorzug zu geben, wenn nur einige wenige Zahntaschen behandelt werden sollen. Gegenüber der systemischen Applikation bietet sich der Vorteil, dass eine Belastung des Gesamtorganismus unterbleibt, und es können meist höhere Wirkspiegel erreicht werden. Da es durch die Sulcusflüssigkeit allerdings mehrmals pro Stunde zur Erneuerung des Zahntascheninhalts kommt, ist es wichtig, dass Medikamente eingesetzt werden, die ein stabiles Depot bilden und den Wirkstoff über einen längeren Zeitraum freisetzen können. Medikamente, die über mindestens 24 Stunden Wirkstoffe freisetzen, bezeichnet man als „controlled release devices". Zur Anwendung können folgende Mittel kommen:

» Die Zahntasche wird möglichst komplett ausgefüllt

- Actisite (Fa. Willvonseder & Marchesani, Wien, Österreich),
- Arestin (Fa. OraPharma Inc., Warminster, USA),
- Atridox (Tolmar Inc., Fort Collins, USA),
- Elyzol-Dentalgel (Fa. Colagate-Palmolive, Hamburg) und
- PerioChip (Fa. Dexcel Pharma GmbH, Alzenau).

Actisite. Es handelt sich um Fäden, die einen Durchmesser von 0,5 mm haben und mit 25 Gewichtsprozent Tetracyclinhydrochlorid getränkt sind. Die Applikation erfolgt mithilfe eines Retraktionsfadenstopfers oder eines Heidemann-Spatels, indem der Faden zunächst um den Zahn gelegt und im Anschluss bis zur tiefsten Stelle der Zahntasche eingebracht wird. Es werden so viele Fäden benötigt, dass die Zahntasche möglichst komplett ausgefüllt wird. Im Anschluss wird die Zahntasche mit einem Gewebekleber verschlossen. Nach einer Verweildauer von maximal zehn Tagen müssen die Fäden wieder entfernt werden. Actisite ist derzeit auf dem deutschen Markt nicht mehr erhältlich.

» Durch körpertemperaturabhängige Viskosität wird der Verbleib in der Zahnfleischtasche sichergestellt

Arestin. Der Wirkstoff in Arestin ist Minocyclinhydrochlorid, ein Tetracyclinderivat, das in Pulverform vorliegt. Dieses Pulver ist in einer speziellen resorbierbaren Umhüllung, den sogenannten Mikrosphären, eingekapselt. Diese lösen sich durch Hydrolyse langsam auf und geben so kontinuierlich den enthaltenen Wirkstoff frei. Hierdurch wirkt Arestin bis zu 21 Tage lang in der Zahntasche. Das Medikament wird in einer vorgefertigen Spritze ausgeliefert und kann dann mithilfe einer stumpfen Kanüle in die Zahntasche appliziert werden.

Atridox. Atridox ist ein Doxycyclinpräparat, das vor der Applikation angemischt werden muss. Hierzu werden vom Hersteller zwei Spritzen geliefert, von denen die eine die Trägersubstanz und die andere das Doxycyclinpulver enthält. Sie werden aufeinandergeschraubt und können so einfach vermischt werden. Die gebrauchsfertige Mischung enthält 42,5 mg Doxycyclin. Die Applikation erfolgt mithilfe einer stumpfen Kanüle direkt in die Zahntasche. Atridox verfestigt sich beim Kontakt mit Flüssigkeiten wie Speichel oder Sulcusflüssigkeit und erhält eine wachsartige Konsistenz.

Die kontrollierte Wirkstofffreisetzung erfolgt mindestens über sieben Tage. Atridox kann über die internationale Apotheke bezogen werden.

Elyzol-Dentalgel. Hierbei handelt es sich um ein Metronidazolpräparat (250 mg/g). Bei Körpertemperatur nimmt die Viskosität des Präparats zunächst ab, steigt dann aber beim Kontakt mit Sulcusflüssigkeit wieder; hierdurch soll der Verbleib in der Zahnfleischtasche sichergestellt werden. Empfohlen wird die zweimalige Applikation in die Zahntasche mithilfe einer stumpfen Kanüle im Abstand von einer Woche. Die zweite Applikation wird notwendig, da der Wirkstoffspiegel relativ schnell abfällt.

PerioChip. Neben Antibiotika können in zahlreichen Fällen auch Antiseptika wie beispielsweise Chlorhexidin zur lokalen medikamentösen Behandlung der Parodontis angewendet werden. Beim PerioChip handelt sich um ein 4×5×0,35 mm großes Trägerplättchen aus Gelatine mit 33%igem Chlorhexidingehalt. Nach der sorgfältigen Reinigung der Tasche wird der Chip wird mithilfe einer Pinzette direkt in die entzündete Zahnfleischtasche appliziert und löst sich dort innerhalb von sieben bis zehn Tagen vollständig auf.

Die entsprechende Zahnfleischtasche bleibt für drei Monate keimfrei, sodass sich das Gewebe erholen und regenerieren kann.

Fazit für die Praxis

Sowohl in der Karies- als auch in der Parodontitistherapie gibt es eine Vielzahl therapeutischer Hilfsmittel. Während dies in der Kariestherapie vor allem der Speicheltest, der einen elementaren Beitrag bei der Bestimmung des Kariesrisikos bietet, sowie Hilfsmittel zur minimalinvasiven Präparation sind, haben in der Parodontitistherapie eher solche Hilfsmittel Bedeutung, die unterstützend zur konventionellen Therapie angewendet werden.

Die neue Sonicare FlexCare+

Geben Sie Ihren Patienten die Motivation zur Zahnpflege in die Hand.

Zwei Bürstenkopfgrößen für eine komplette und gründliche Reinigung.

Motivieren Sie Ihre Patienten zu einer gesunden Zahnpflege – mit der FlexCare+. Die neue FlexCare+ gibt Ihren Patienten ein sauberes, erfrischendes Gefühl bei jedem Putzen. Und die Motivation, die sie brauchen, um außergewöhnliche Ergebnisse zu erzielen.

- Verbessert die Gesundheit des Zahnfleischs in nur 2 Wochen[1]
- Patienten putzen mit einer FlexCare+ in der Gum Care Einstellung bedeutend länger als mit einer Oral-B Triumph mit SmartGuide™ [2]
- Hilft, Zahnfleischbluten besser zu reduzieren als jede Handzahnbürste[1]
- Neue Gum Care Einstellung für zweiminütige Gesamtpflege, gefolgt von einer einminütigen sanften Reinigung für die Problemzonen am Zahnfleischrand

Mehr Informationen unter www.sonicare.de oder unter 07249-952574.

PHILIPS sonicare the sonic toothbrush

PHILIPS sense and simplicity

(1) Holt J, Sturm D, Master A, Jenkins W, Schmitt P, Hefti A. Eine stichprobenartige, parallel-design Studie zum Vergleich der Wirkungen der Sonicare FlexCare und der Oral-B P40 Handzahnbürste auf Plaque und Zahnfleischentzündung. Comp Cont Dent Educ. 2007:28. (2) Milleman J, Putt M, Jenkins W, Jinling W, Strate J. data on file, 2009. Oral-B, Triumph und SmartGuide sind Handelsmarken der Procter & Gamble Company.

Bringen Sie Ihre Endodontie in sicheres Fahrwasser!

Depotphorese® mit Cupral®

nach Univ.-Prof. Dr. Dr. med. dent. h.c. Knappwost

- Lebenslange Sterilität im gesamten apikalen Delta
- Verschluss aller Foramina
- Wirkliche Ausheilung auch bei konventionell nicht therapierbaren Zähnen
- Keine via falsa und vertikalen Wurzelfrakturen, keine WSR
- Geringer apparativer Aufwand

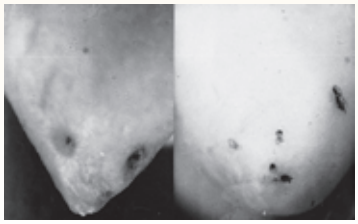

Sterile Foramina sichtbar gemacht durch Depotphorese®

Komplettes Starter-Set auf den Dentalmessen zum Sonderpreis 795,00 €

zzgl. gesetzl. MwSt.

Bestell-Fax an 0 51 81-8 12 26

hiermit bestelle ich:

❏ kostenlose Info-Unterlagen inkl. DVD

❏ unverbindliches Angebot für ein Einsteigerset

Absender:

Datum/Unterschrift

HUMANCHEMIE

Kompetenz in Forschung und Praxis

HUMANCHEMIE GmbH · Hinter dem Kruge 5 · D-31061 Alfeld/Leine
Telefon + 49 (0) 51 81 - 2 46 33 · Telefax + 49 (0) 51 81 - 8 12 26
www.humanchemie.de · eMail info@humanchemie.de



Dr. Lutz Laurisch
Arndtstr. 25
41352 Korschenbroich
info@dr-laurisch.de
www.dr-laurisch.de

» Dr. Lutz Laurisch wurde 1975 in Düsseldorf promoviert. Seit 1977 ist er in eigener Praxis in Korschenbroich, seit 2000 in einer Sozietät mit Dr. Elfi Laurisch tätig.

» Behandlungsschwerpunkt ist die orale Rehabilitation durch präventiv orientierte Zahnheilkunde. Dr. Laurisch verfasste zahlreiche Veröffentlichungen, Fachbücher und Vorträge zu diesem Thema. Seit 1988 führt er Prophylaxekurse in Korschenbroich zur Diagnostik und Therapie der individuellen Kariesgefährdung und zum präventiven Praxiskonzept durch. Er gibt Kurse an Fortbildungsinstituten der Zahnärztekammern der Länder.

» Dr. Laurisch ist Vorstandsmitglied der Deutschen Gesellschaft für Zahn-, Mund- und Kieferheilkunde (DGZMK) und Mitglied des Scientific Board der International Health Care Foundation (IHCF), der Pierre Fouchard Academy (FPFA) sowie der European Organisation for Caries Research (ORCA). Er erhielt den Wrigley-Prophylaxe-Preis 2002 für sein Engagement im Rahmen der zahnärztlichen Fortbildung in der präventiven Zahnheilkunde und für seine interaktive CD-Rom Prophylaxe Interaktiv. Seit 2003 hält er Vorlesungen an der Heinrich-Heine-Universität, Düsseldorf; seit 2006 besteht dort ein Lehrauftrag

Interessenkonflikt. Es besteht kein Interessenkonflikt.

Dr. Claudia Kolbe
Arndtstr. 25
41352 Korschenbroich

» Dr. Claudia Kolbe hat nach ihrem Staatsexamen im Jahr 2006 und der Promotion ihre Assistenzzeit in verschiedenen Zahnarztpraxen absolviert und gehört seit 2008 zum Team der Praxis Dres. Laurisch, Korschenbroich. Sie beschäftigt sich vor allem mit präventiven Behandlungsstrategien und ist Mitglied in zahlreichen Fachgesellschaften.

Interessenkonflikt. Es besteht kein Interessenkonflikt.

CME-Fragebogen

Online fortbilden und Punkte sammeln unter: CME.springer.de

Welche Aussage zur Prophylaxe trifft zu?
- ☐ Unter Sekundärprophylaxe versteht man die Vermeidung von Erkrankungen.
- ☐ Unter Primärprophylaxe versteht man die Früherkennung von Erkrankungen.
- ☐ Einem Rezidiv entgegenzuwirken, ist das Ziel der Tertiärprophylaxe.
- ☐ Bei Patienten, die bereits mit Füllungen versorgt worden sind, stehen prophylaktische Behandlungmaßnahmen nicht im Vordergrund.
- ☐ Das Ziel der primären Mundgesundheit ist dann erreicht, wenn der durch invasive Behandlungen geschaffene Mundgesundheitszustand stabilisierst werden kann.

Die Kenntnis des individuellen Kariesrisikos eines Patienten ist wichtig, um eine risikobezogene päventive Behandlung zu koordinieren. Welche der folgenden Aussagen über die Kariesrisikobestimmung trifft *nicht* zu?
- ☐ Das individuelle Kariesrisiko ist mitentscheidend für die Bestimmung der Recall-Frequenz.
- ☐ Bei einem klinisch gesunden Milchgebiss ist die Durchführung eines Speicheltests unnötig, da offensichtlich ein niedriges Kariesrisiko vorliegt.
- ☐ Jeder durch die Speichelanalyse gewonnene Parameter kann weiter therapeutisch genutzt werden.
- ☐ Die Speicheluntersuchung erlaubt eine Aussage über die Besiedelung der Mundhöhle mit *Streptococcus mutans* und Laktobazillen.
- ☐ Zu den zu bestimmenden subklinischen Parametern gehören auch die Pufferkapazität und der pH- Wert des Speichels.

Worüber müssen Sie Ihren Patienten aufklären, wenn Sie die relativ neue, mikroinvasive Therapieform der Kariesinfiltration anwenden?
- ☐ Dass diese Therapieform auch bei bereits kavitierten Läsionen angewendet werden kann.
- ☐ Dass die Kariesinfiltration bei kariösen Fissuren bevorzugt einzusetzen ist.
- ☐ Dass der bei dieser Therapieform verwendete Infiltrationskunststoff nicht röntgenopak ist.
- ☐ Dass diese Therapieform bei profunder Dentinkaries eine substanzschonende Alternative zur Füllungstherapie darstellt.
- ☐ Dass die Kariesinfiltration bei Approximalkaries zurzeit leider noch nicht möglich ist.

Welcher Behandlungsoption geben Sie bei verfärbten Fissuren eines Sechsjahresmolaren in der Wechselgebissphase 1 den Vorzug?
- ☐ Minimalinvasive Eröffnung der betroffenen Bereiche und anschließende Versiegelung.
- ☐ Minimalinvasive Eröffnung der betroffenen und der angrenzenden Bereiche sowie anschließende Versiegelung.
- ☐ Das gesamte Fissurensystem wird präpariert und anschließend mit einer Füllung versehen („extention for prevention“).
- ☐ Infiltration der verfärbten Bereiche mithilfe von Icon.
- ☐ Kontrolle der Fissur in einem Jahr.

Welche Photosensibilisator-Farbstofflösung findet in der antimikrobiellen photodynamischen Therapie Anwendung?
- ☐ Kupferphthalozyanin.
- ☐ Bromchlorphenolblau.
- ☐ Triphenylmethan.
- ☐ Phenothiazinchlorid.
- ☐ Paranaphthalin.

Bei welcher der folgenden Diagnosen ist die Durchführung eines mikrobiologischen Tests (nach der gemeinsamen Stellungnahme der DGZMK und DGP) in der Regel *nicht* indiziert?
- ☐ Aggressive Parodontitis.
- ☐ Schwere chronische Parodontitis.
- ☐ Parodontitiden, die trotz vorangegangener Therapie progrediente Attachment-Verluste aufweisen.
- ☐ Mittelschwere bis schwere Parodontitiden bei systemischen Erkrankungen oder Zuständen, die die Funktion des Immunsystems beeinträchtigen.
- ☐ Nekrotisierende ulzerierende Parodontitis.

Welche Aussage zur minimalinvasiven Präparation trifft zu?
- ☐ Die Präparation erfolgt defektorientiert.
- ☐ Durch die geringe Kontaktfläche mancher rotierender Instrumente ist das Schmerzempfinden in der Regel selbst an der Schmelz-Dentin-Grenze besonders intensiv.
- ☐ Instrumente für die minimalinvasive Präparation sollten einen schlanken und idealerweise auch leicht verkürzten Schaft besitzen, um eine gute Sicht zu gewährleisten.
- ☐ Eine minimalinvasive Präparation ist nur mithilfe rotierender Instrumente möglich.
- ☐ Verfärbte Fissuren können ohne besondere Vorbehandlung grundsätzlich direkt versiegelt werden.

Nicht alle parodontalpathogenen Keime sind gegenüber den unterschiedlichen Antibiotika gleich empfindlich. Welches der folgenden Antibiotika würden Sie beim Nachweis von *Prevotella intermedia* am ehesten verordnen?
- ☐ Doxycyclin.
- ☐ Metronidazol.
- ☐ Amoxicillin.
- ☐ Clindamycin.
- ☐ Ciprofloxacin.

» Kostenlos teilnehmen bis zum 30. November 2009 auf CME.springer.de

Welche der folgenden Aussagen über die adjuvante Anwendung von Antibiotika in der Parodontitiatherapie trifft zu?

- ☐ Die Kombination von Metronidazol und Ciprofloxacin ist gegen die häufigsten parodontalpathogenen Keime wirksam.
- ☐ In der adjuvanten antibiotischen Therapie der Parodontitis stellen Antibiotika aus der Gruppe der Cephalosporine die für die meisten Indikationen anzuwendenden Antibiotika dar.
- ☐ *Porphyromonas gingivalis* ist besonders gegenüber Clindamycin empfindlich.
- ☐ *Aggregatibacter actinomycetemcomitans* lässt sich leicht mithilfe von Doxycyclin aus der Zahntasche eliminieren.
- ☐ Eine Resistenzentwicklung bei der Anwendung von Periostat konnte durch Langzeitstudien ausgeschlossen werden.

Welche Werte bezüglich der Keimreduktion können nach Herstellerangaben durch die antibakterielle photodynamische Therapie erreicht werden?

- ☐ Keimreduktion von bis zu 53,4%.
- ☐ Keimreduktion von bis zu 77,6%.
- ☐ Keimreduktion von bis zu 99,9%.
- ☐ Keimreduktion von bis zu 86,3%.
- ☐ Keimreduktion von bis zu 68,8%.

Kostenlos Teilnehmen in 4 Schritten

1. **Registrieren/Anmelden:** Bei der ersten Teilnahme registrieren Sie sich bitte auf CME.springer.de.
2. **Auswählen:** Wählen Sie auf CME.springer.de unter dem Punkt „Fortbildungseinheiten für Zahnärzte“ die Zeitschrift Der Freie Zahnarzt aus. Die Teilnahme an der Einheit der aktuellen Ausgabe ist kostenlos.
3. **Teilnehmen:** Es ist immer nur eine Antwort richtig. Die Reihenfolge der Fragen und der Antworten wird online neu durchmischt.
4. **Punkte sammeln:** Mit mindestens 7 richtigen Antworten haben Sie bestanden. Sie erhalten sofort per E-Mail eine Teilnahmebestätigung mit 2 CME-Punkten.

Kontakt CME-Helpdesk: Tel.: +49 (0) 6221-487-8926, E-Mail: CME@springer.com

Anzeige